Aus dem Gerichtsmedizinischen Institut der Universität Berlin.
Direktor: Prof. Dr. Müller-Heß.

Eigenartige Folgen einer Stichverletzung

Inaugural - Dissertation
zur Erlangung des Doktorgrades
der Medizinischen Fakultät an der
Friedrich - Wilhelms - Universität
zu Berlin

Vorgelegt von
Käthe Hennek
aus Ratibor

Tag der Promotion: 29. März 1940

Buchdruckerei Hanns Michel, Berlin NW 7, Marienstraße 11

M 521

Gedruckt mit Genehmigung
der
Medizinischen Fakultät der Universität Berlin

*

Dekan: Prof. Dr. Kreuz
Referent: Prof. Dr. Müller-Heß

R. UNIV.
BIBLIOTHEEK
LEIDEN

Meinen Eltern

In der Nacht vom 9. zum 10. April 1937 wurde die Prostituierte L. von dem Arbeiter B. in ihrem Zimmer im Verlaufe einer Auseinandersetzung in mörderischer Absicht verletzt. Der Täter benutzte als Waffe „das auf dem Tische liegende Brotmesser der L. (ein Messer mit etwa 20 cm langer Klinge)“ ... „Er stach auf sie ein, indem er sie festhielt.“ Als der Zeuge P., der, um Hilfe zu holen, aus dem Zimmer gegangen war, zurückkehrte und die nunmehr verschlossene Tür aufbrach, fand er die L. jetzt halb auf dem Ruhebett liegend; ... „Der Angeklagte stach immer noch auf sie ein.“ Er ließ sein Opfer plötzlich los, anscheinend als er hörte, daß das Überfallkommando alarmiert sei, und ging ruhig aus dem Zimmer.

„Die L. wurde in schwerverletztem Zustande in die Chirurgische Universitätspoliklinik in der Ziegelstraße eingeliefert.“

Aus dem Klinischen Bericht

Große, blasse Patientin in chockiertem Zustand, die Kleider sind stark blutig durchtränkt, besonders in der unteren Körperhälfte, Zeichen starken Erbrechens.

... Außen, neben und oberhalb der lk. Mamille mit leichter Entwicklung des unteren Anteils eine etwa 3 cm lange und 4 cm in die Tiefe gehende Wunde, gelappt mit glatten Rändern. Etwa über der zehnten Rippe links und etwa in der vorderen Axillarlinie eine etwa 3 cm lange scharfrandige Schnittwunde, längs verlaufend. Die Sondierung der Mammaverletzung ergab einen 4 cm tiefen Stichkanal, keine Kommunikation der Stichwunde mit der Brusthöhle. Auskultatorisch und perkutorisch kein Anhalt für Pneumo- bezw. Hämatothorax. Die Sondierung der unteren Brustwunde ergab einen ca. 2 cm. tiefen Stichkanal; es war hier ebenfalls keine Kommunikation mit Bauch- und Brusthöhle annehmbar.

Allgemeinbefund

Patientin erbricht braune Speisereste.

. . . Mundhöhle und Rachen: Zunge bräunlich belegt, feucht. Uebrige Schleimhaut blaß, Rachenring nicht gerötet.

. . . Thorax: Lungengrenzen, soweit feststellbar, verschieblich. Atmung etwas oberflächlich. Ueberall Vesiculäratmen und lauter Klopfschall. Pneumathorax nicht festgestellt, ebenso keine Dämpfung. Herz: Aktion etwas beschleunigt (Puls 90), Töne rein. Grenzen nicht verbreitert. Abdomen: Deutliche Druckschmerzhaftigkeit wesentlich im Zwischenrippenwinkel, nach unten zu diffus verbreitert. Uebriges Abdomen weich und eindrückbar, ohne tastbare Resistenzen. Oberbauch wenig gespannt.

Verlauf

10. 4. Die Pat. steht weiterhin unter der Einwirkung des Chocks. Mehrfach Erbrechen bräunlicher, dünnflüssiger Massen, kein Fieber. Puls ziemlich kräftig, bis 90 Schläge in der Minute.

11. 4. Prießnitzwickel auf den Oberbauch. 20 ccm Traubenzucker i. v. Glycerinspritze. Weiteres Erbrechen. Nahrungsaufnahme: behält teilweise flüssige Nahrung bei sich.

12. 4. Das Erbrechen hat nachgelassen. Pat. macht einen etwas frischeren Eindruck. Weiterhin Prießnitzwickel. Urin o. B.

13. 4. Pat. hat heute wieder häufig erbrochen. Magenspülung, bei welcher Schleim und bräunliches Wasser gehoben wird. Dicker Schlauch läßt sich gut einführen. Temp. bis 37,5. Das Erbrochene riecht sehr stark übel.

14. 4. Erneute Magenspülung. — Urin: Diazo und Indikan neg., Urobilinogen etwas vermehrt, Bilirubin neg., Urobilin po.
Blutstatus: Hgl. 81 %, Eri: 4,5 Mill. — Leuko: 23200 !, Stabk.: 5 %, Segmk. 81 %, Lympho 9 %, gr. Mono 5 %, Senkung: 5/8 mm.
Weitere Klagen über Schmerzen im Epigastrium, deutlicher Druckschmerz und mäßige Spannung. Es wird unter der Diagnose Peritonitis beschlossen, eine Laparotomie vorzunehmen, obwohl seit heute Morgen ein schneller Verfall besteht.

Operationsbericht: 4 cm langer Pararectalschnitt im linken Oberbauch. Auf dem Peritoneum finden sich zum Thorax nach links und oben hin flache geronnene Blutmassen. Nach Eröffnung des Peritoneums wenig Exsudat im linken Oberbauch. Bei entsprechender Einstellung sieht man links seitlich bei natürlicher

Lage der Milz etwa in der Höhe von deren unterem Rande einen etwa 1½—2 cm langen Defekt im Zwerchfell, dem eine mäßige Einkerbung des vorderen Milzrandes entspricht. Bei digitaler Abtastung des Zwerchfelldefektes gerät man alsbald in den Pleuraraum. Sofortige Anwendung von Ueberdruck, Atmung und Puls verschlechtern sich. 3 ccm Coramin, 5 ccm Kampher. Patientin ist blaßbläulich. Das Zwerchfell wird durch drei Nähte verschlossen. Vorher hatte sich vor allem unter Anwendung des Ueberdrucks mäßig viel Exsudat aus dem Pleuraraum in die Bauchhöhle entlehrt. Der Magen wird nur zu einem Teil gesehen. Zur Vermeidung weiterer Propagierung der Infektion keine weitergehende Inspektion des Bauchraumes. Dickdarmkontrolle ergab keine Verletzungszeichen. Verschluß der Bauchhöhle durch Schichtnaht. Chloräthyl-Aether-Narkose 175 ccm. Am Ende der Operation ist die Atmung beschleunigt und vertieft. Hautfarbe sehr blaß. 5 ccm Kampher und 5 ccm Coramin i. v., Lichbogen. Das Bewußtsein kehrt nicht wieder zurück. Alsbald schnelles Nachlassen der Herzkraft. Sauerstoffbeatmung. 12 Uhr 15 Minuten Exitus letalis bei starker Blässe.

Aus dem Sektionsbefund

Aeußere Besichtigung

1. Die Leiche der bekannten 24 Jahre alten Frau ist 162 cm lang und wiegt 44 kg. Körperbau wenig kräftig. Muskulatur mittel entwickelt. Fettpolster gering.

2. Hautfarbe auffallend blaß, graugelblich. . . .

8. ½ cm innen, unten von der linken Brustwarze findet sich eine durch 4 Kopfnähte verschlossene scharfrandige Hautdurchtrennung, von der aus sich ein ziemlich weiter und etwa 3 cm tiefer schräg nach seitlich und etwas nach unten verlaufender Stichkanal mühelos sondieren läßt. Das Gewebe ist hier reichlich mit freiem Blut durchsetzt, man kann auch Blutgerinnsel aus der Wundöffnung herausdrücken. Die Wundränder sind künstlich angefrischt. . . .

12. Am unteren Ende des linken Rippenbogens im Bereiche der vorderen Achsellinie, 10 cm vom Beckenkamm entfernt, besteht eine weitere vertikale 3 cm lange, durch Knopfnähte geschlossene Hautdurchtrennung, die sich nicht weiter sondieren läßt. Nach Entfernen der Knopfnähte zeigt sich, daß sie etwa

1 cm klafft und in der Tiefe Muskeln erkennen läßt. Auch hier sind die Ränder künstlich angeschnitten.

Innere Besichtigung

(An der Schädelhöhle wurde kein pathologischer Befund erhoben).

Brust- und Bauchhöhle

26. Die Brustmuskulatur ist kräftig, graubraun rötlich; auf der linken Seite findet sich, ausgehend von der unter Nr. 8 beschriebenen Verletzung eine spaltförmige, mit lockerem Blut erfüllte Gewebstasche, die unter der Haut im lockeren Zellgewebe 10 cm lang verläuft, dann sich ebenfalls spaltförmig öffnet und an die Brustwand anstößt. Die Stelle entspricht dem achten Rippenzwischenraum, von da aus läßt sich der Stichkanal zunächst nicht weiter mehr verfolgen. Die Richtung des Kanals ist ziemlich gleichmäßig gerade von oben nach unten. Der Kanal endet, wie bereits beschrieben, im achten Rippenzwischenraum und zwar etwa 4 cm entfernt außerhalb der Knorpelknochengrenze der Rippe.
Es zeigt sich nach Abpräparieren der Brustmuskulatur weiter, daß links und zwar im achten Zwischenrippenraum, aber wesentlich mehr nach hinten zu gelegen eine ausgesprochen vertikal gestellte 4 cm lange Durchtrennung der Zwischenrippenmuskulatur besteht, durch die man mühelos in den Brustfellraum gelangt. Dies Durchtrennung der Muskulatur läßt sich mit der unter Nr. 12 beschriebenen Schnittverletzung zur Deckung bringen. Das Brustfell ist im allgemeinen zart und spiegelnd mit deutlicher Gefäßinjektion. Die Darmschlingen erscheinen ziemlich gebläht. Der Magen ist durch einen Schlitz des linken Zwerchfells in die linke Brusthöhle verlagert. Zwerchfellstand rechts: unterer Rand der vierten, links: unterer Rand der sechsten Rippe.

Brusthöhle

28. Die rechte Lunge ist gut umgreifbar, der Brustfellraum leer. Im linken Brustfellraum ist die zusammengefallene Lunge stark nach oben gedrängt, der Brustfellraum wird größtenteils eingenommen von dem mit über 500 ccm Flüssigkeit gefullten Magen.
29. Das Herz ist etwas nach rechts gedrängt. Der Herzbeutel ist unverletzt, er enthält etwa 10 ccm eine ausgesprochen gelbliche

Flüssigkeit, die etwas rahmig ist. Die Innenfläche ist hauchartig getrübt. . . .

38. Oberfläche der rechten Lunge glatt und spiegelnd, das Gefüge luftkissenartig weich. Die Schnittfläche glatt, keine Verdichtungsherde. Mäßig reichlich feinschaumiger Saftabfluß. Im Bereich des Unterlappens dunkelrote, fleckförmige Verfärbungen (Blutein atmung).

39. Die linke Lunge ist stark zusammengefallen, das Gewebe auf Durchschnitten weitgehend luftleer. Schnittfläche jedoch glatt mit Saftabfluß. Oberfläche der linken Lunge fein gerunzelt. (Sogenannte Atelektase). An der Unterfläche des Unterlappens nach hinten innen zu gelegen ein 1 : 1,5 cm messender Einriß im Gewebe.

40. Der sehnige Anteil des Zwerchfells weist links neben der Wirbelsäule, an seiner höchsten Erhebung einen ovalären 4 : 3 cm großen schlitzförmigen Defekt auf, dessen Ränder scharf sind und etwas nach unten gebogen erscheinen. In ihrer nächsten Umgebung finden sich Faserstoffauflagerungen. Die Ausdehnung des Risses erscheint an der Unterfläche des Zwerchfells um einige Millimeter größer als an der Oberfläche. Ferner finden sich am linken Zwerchfellschenkel (Absteigender Ast) eine chirurgisch versorgte, durch Knopfnähte verschlossene 2 cm lange Durchtrennung des Zwerchfells, die von der Bauchwandseite her genäht ist. Es gelingt, von der unter Nr. 12 beschriebenen Schnittverletzung durch Einlegen einer Sonde die unter Nr. 26 beschriebene Verletzung in der Zwischenrippenmuskulatur mit den beiden Zwerchfellverletzungen in Deckung zu bringen. Der hier geführte Stich hat zunächst den Brustraum eröffnet, diesen durchsetzt, das Zwerchfell durchbohrt, den Bauchraum durchsetzt, wieder das Zwerchfell durchlöchert und endet wieder im linken Brustraum.

Bauchhöhle

41. Die mäßig feste, graublau, bräunlichrote Milz mißt 10 : 6 : 3,5 cm. Am inneren Rand, etwa in der Mitte, findet sich eine ganz oberflächliche, aber scharfrandige Durchtrennung der Milzkapsel, die 2 cm lang ist, mit Faserstoffgewebe bedeckt erscheint, und in deren Umgebung sich eine kleine Blutung befindet. Schnittfläche bräunlich rötlich, deutliche Wölkchenzeichnung. Geringer Blutabfluß. . . . .

52. Der Magen, ziemlich weit, enthält etwa 500 ccm einer dünnflüssigen

bräunlich-gelblich-grünen Masse mit mäßig vielen geformten, nicht näher bestimmbaren Resten Schleimhaut in vorgeschrittener saurer Erweichung. Im Gebiet des Magengrundes mehrfach durchlöchert.

Aus der Epikrise

Die Verletzungen in der linken Achselhöhle und in der Halshaut waren oberflächlicher Natur. Die Stichverletzung in der linken Brustseite haben nur die Muskeln der Brustwand durchsetzt, den Knochen jedoch nicht verletzt, den Brust- und Bauchraum nicht eröffnet. Die Verletzung an der linken Flanke hat den Brust- und Bauchraum durchsetzt. Es ist dabei zu einer doppelten Verletzung des Zwerchfells gekommen. Die Schnittverletzung im sehnigen Anteil der Zwerchfellhälfte bewirkte, daß der Magen in den linken Brustfellraum eintreten konnte. Es ist ferner eine beginnende Herzbeutelentzündung sowie eine beginnende Bauchfellentzündung festgestellt worden. Die Gesamtheit der Befunde reicht aus, den Tod der L. zu erklären.

Es handelt sich im vorliegenden Falle um eine penetrierende Verletzung des Thorax durch eine Stichwaffe. Sehr selten ist die Richtung, in welcher der Stich geführt wurde. Die Absicht, in der solche Verletzungen zustande kommen, und die Handhabung der Waffe dabei erklären genügend die Tatsache, daß sie gewöhnlich die Brustwand in der Richtung von oben nach unten durchsetzen.

Magula (bei Seiro Väinö in seiner großen Arbeit über „Die penetrierenden Thoraxverletzungen", Helsinki 1931, zitiert) sagt 1910 darüber: „Die Richtung des Wundkanals ist fast immer von oben außen nach unten innen, sogar fast senkrecht parallel zur Körperachse."

In einer Arbeit von Neugebauer „Zur Chirurgie des Zwerchfells" im Archiv für klinische Chirurgie 1904 gibt der Verfasser einen von Seydel beschriebenen Fall einer Schußverletzung an, bei dem die Kugel unter dem proc. xiphoid. links von der Mittellinie eingedrungen war und Bauchhöhle, Zwerchfell, Herzbeutel und Lunge durchsetzte. Er äußert sich dazu: „Bemerkenswert ist nebenbei, daß dieser Fall der einzige unter den bekannten Zwerchfelloperationen ist, bei welchem das Trauma von unten nach oben gedrungen war."

1905 sagt A. Barthelmé in seiner Dissertation „Erfahrungen über Stich- und Schußverletzungen des Thorax in der Straßburger Universitätsklinik" zusammenfassend: „Die Richtung des verletzenden

Instrumentes ist hier in der Regel schräg von oben nach unten", und auch er führt nur eine Ausnahme, und zwar wiederum eine Schußverletzung an:

> 19-jähriger Mann wird auf dem Rhein rudernd durch ein Geschoß (vom nahen Truppenübungsplatz) getroffen. Einschuß: linke Axillarlinie, Höhe der elften Rippen. Ausschuß: linke Brustseite, 1 Finger lat. von der Mammillarlinie, Höhe sechste Rippe.

In der Literatur war keine Beschreibung einer durchbohrenden Stichverletzung des Thorax zu finden, wo die Richtung des Wundkanals von der gewöhnlichen bedeutend abwich oder gar entgegengesetzt war.

Da es für die Feststellung der Diagnose und die davon abhängige Behandlung von großer Bedeutung sein kann, die Richtung des durchbohrenden Körpers zu bestimmen, muß man sich frühzeitig darüber Klarheit zu verschaffen suchen. Häufig kann man sich schon durch Auseinanderziehen der Wundränder darüber orientieren, was jedoch schwierig ist, wenn starke Muskelmassen darunter liegen; „die Muskeln können sich nämlich in dem Augenblick, wo der Schlag traf, in einem anderen Kontraktionszustand befunden haben als zur Zeit der Untersuchung" (Seiro Väinö o. c.).

Unter den Organen, die bei Stichwunden in den Thorax mit verletzt werden können, spielt das Zwerchfell eine besondere Rolle, weil eine Zwerchfellhernie, d. h. ein Prolaps von Baucheingeweiden in die Brusthöhle, die Folge seiner Verletzung sein kann und meistens auch ist. Die Möglichkeit einer solchen Verletzung war schon Lacher nicht unbekannt, der im Jahre 1880 eine der ersten größeren Arbeiten über Zwerchfellhernien schrieb. Er sagt da: „Unter den Ursachen der traumatischen Zwerchfellbrüche stehen obenan die Verletzungen durch Stichwunden, namentlich der linken Seite."

Die Wunden, durch welche das Zwerchfell mit verletzt wird, liegen naturgemäß häufiger in der unteren Thoraxhälfte als in seinem oberen Teil. Bei Seiro Väinö (o. c.) lag die Verletzungsstelle „im allgemeinen im unteren Teil der Brustwand, vorn, seitlich und hinten"; nur bei einem Fall lag sie im fünften Intercostalraum. Auch Salomoni (bei Seiro Väinö zitiert) sagt, daß diese Verletzungen meist im siebenten bis neunten Interkostalraum lägen.

Jedoch kann das nicht als sicherer diagnostischer Anhaltspunkt gelten. Barthelmé (o. c.) bemerkt 1905 in seiner Dissertation: „Selbst die Lage der äußeren Wunde ist manchmal geeignet, irrezuführen" und beschreibt den Fall eines jungen Mannes, der mit einem zweischneidigen Dolchmesser in die linke Brustseite gestochen wurde und sofort zusammenbrach. Er wurde blaß, mit beschleunigter Atmung und beschleunigtem, kräftigem Puls in die Klinik eingeliefert. Über dem linken vierten Interkostalraum in der mittleren Axillar-

linie befand sich eine Wunde. Die Lungen waren o. B., er hustete nicht, es bestand kein Erbrechen, der Leib war weich. Am nächsten Tage: Große Unruhe, Zunahme der Blässe, Temperatur 35,8, Puls kräftig, Dyspnoe. Verband ist mit Blut durchtränkt. Über linker Brustseite kein Atemgeräusch. Abdomen weich, nicht druckempfindlich. Operation (10 Stunden nach der Verletzung): Erweiterung der Wunde. Im siebenten Interkostalraum Schlitz in der Zwischenrippenmuskulatur, aus der ein Netzzipfel ragt. In der Tiefe bemerkt man einen Schlitz im Zwerchfell. Nach Verlängerung des Weichteilschnittes Ausräumung der Pleurahöhle. Lunge kollabiert, unverletzt. Amputation des Netzzipfels. Erweiterung der Zwerchfellwunde. Im oberen Rande der Milz blutende Stichwunde. Übernähung der Milzwunde mit Netz. Naht des Zwerchfells in zwei Etagen. Heilung.

Magula (bei Seiro Väinö zitiert) betont 1910: „Es muß hierbei im Auge behalten werden, daß, angefangen vom vierten Interkostalraum, eine Verletzung des Zwerchfells möglich sein kann." Je näher die äußere Wunde dem Pleurasinus liegt, um so wahrscheinlicher ist selbstverständlich eine Zwerchfellverletzung.

„Im allgemeinen scheint die Anzahl der durch scharfe Waffen verursachten Zwerchfellverletzungen in der Literatur nicht groß zu sein", wie Seiro Väinö (o. c.) angibt. Von seinen 351 penetrierenden Thoraxwunden durch scharfe Waffen haben nur zwölf das Zwerchfell durchbohrt. Verfasser führt die Seltenheit der Zwerchfellverletzungen allerdings auf die Kürze der finnischen Stichwaffe sowie darauf zurück, daß der Finne vorzüglich in die obere Thoraxhälfte zu stechen pflegt. Jedoch kam auch Barthelmé 1905 zu dem Schluß, daß „die Mitverletzung des Zwerchfells bei den penetrierenden Brustwunden verhältnismäßig recht selten beobachtet wird".

In seiner Arbeit „Über penetrierende Thoraxverletzungen", Wien 1905, stellt E. Haim 407 Fälle von Brustverletzungen zusammen, von denen nur 49 Fälle penetrierend waren. Von diesen 49 Fällen waren wiederum 10 Fälle tödlich. Verfasser bemerkt dazu, daß unter diesen 10 Fällen jedoch 4 Fälle sind, „bei denen noch andere schwere, direkt zum Tode führende Verletzungen bestanden haben: Schädelbasisbruch, Leberruptur, perforierende Magenverletzung, Zwerchfellruptur".

Man rechnete also eine Zwerchfelldurchtrennung damals noch gar nicht ohne weiteres zu den komplizierenden Verletzungen einer penetrierenden Thoraxwunde!

Neugebauer sagt in diesem Zusammenhang („Zur Chirurgie des Zwerchfells", Arch. f. klin. Chirurgie, 1904): „Man ist bei Verletzungen, die schon im Bereich des Brustfelles liegen, nicht in dem Maße gewöhnt, an die Zwerchfell- und transpleuralen Eingeweideverletzungen zu denken wie bei scharfen Bauchverletzungen an die intestinalen Komplikationen."

Heute, wo man sich über die Wichtigkeit, eine Zwerchfelldurchtrennung frühzeitig zu diagnostizieren, mehr denn je im klaren ist und auch eine bessere Kenntnis der Symptome gewonnen hat, müßte man annehmen, daß bei jeder größeren Stichverletzung des Thorax auch an diese Komplikation gedacht wird.

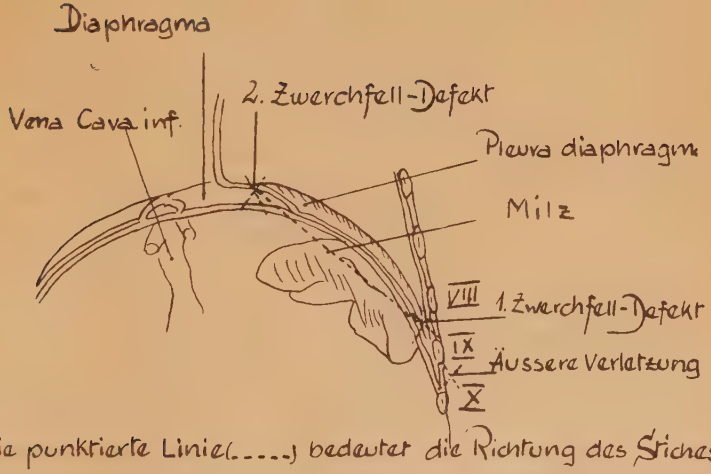

In dem vorliegenden Falle traf das Messer die Brustwand „etwa in Höhe der zehnten Rippe", drang durch den achten Zwischenrippenraum in die Brusthöhle, durchbohrte den linken absteigenden Schenkel des Zwerchfelles in Höhe des unteren Poles der Milz, die oberflächlich gestreift wurde, und verließ die so eröffnete Bauchhöhle wieder, indem es das Zwerchfell „an seiner höchsten Erhebung links neben der Wirbelsäule" nochmals durchsetzte.

Der Stich ging also von unten nach oben und von lateral vorn nach medial hinten (siehe Zeichnungen). Wahrscheinlich kam diese

ungewöhnliche Stichführung dadurch zustande, daß die Verletzte, die ja von dem Täter auf das Ruhebett geworfen wurde, in Angst und Abwehr immer wieder versuchte, sich aufzurichten und sich so gewissermaßen selber in das Messer spießte. Die Differenz zwischen Lokalisation der äußeren Wunde (zehnte Rippe) und der Durchbohrungsstelle) der Brustmuskulatur (achter Zwischenrippenraum) ist leicht erklärlich, da — natürlicherweise besonders bei mageren Personen — die Haut auf der Unterlage verschieblich ist. Der oben beschriebene Bewegungsvorgang bei dieser Verletzung macht das verständlich genug.

Es muß, wie schon gesagt, bei einer solchen Lokalisation der Thorax-Stichwunde durchaus an die Möglichkeit einer Zwerchfellverletzung gedacht werden. Über diese Möglichkeit hinaus hatte jedoch der hier geführte Stich zur Folge, daß das Zwerchfell zweimal durchbohrt werden konnte – ein Fall, für den es in der Literatur kaum ein Analogon gibt.

Gleichsam als Rudiment einer solchen doppelten Verletzung könnte man eine Aufschlitzung des Zwerchfells bezeichnen, d. h., das verletzende Instrument durchschneidet die ganze Zwerchfellkuppe; die beiden Zwerchfelldurchbohrungen sind dabei gleichsam zu einer großen aufschlitzenden Schnittwunde zusammengeschmolzen. Es entsteht dadurch kein eigentlicher allseitig abgeschlossener Stichkanal, sondern nur eine rinnenförmige Trennung der Muskulatur. „An inneren Organen sind solche Aufschlitzungen nicht selten; ein Messerstich zwischen siebenter und achter Rippe in der Axillarlinie eingedrungen, durchtrennt die linke Zwerchfellkuppe, den unteren Rand der linken Lunge, beide Herzkammern sowie Kammersepten" (Lehrbuch der gerichtlichen Medizin von R. von Hofmann, umgearb. von Haberda. 1927). Die Stichführung ist in einem solchen Falle nahezu horizontal.

In unserem Falle erscheint die Länge des Stichkanals im Gegensatz zu der Waffe (Brotmesser mit etwa 20 cm langer Klinge) vielleicht etwas lang. Man muß indessen alles Allgemeine mit in Betracht ziehen, was bei der Beurteilung von Stichverletzungen beobachtet werden kann. „... In der Regel ist der Stichkanal kürzer als die Gesamtlänge der Messerklinge... Unter Umständen kann eine erhebliche Differenz zwischen Stichkanal und Messerklinge festgestellt werden" (Merkel: „Kritisch-kasuistische Bemerkungen über Messerverletzungen". Deutsche Ztschr. f. d. gesamte gerichtl. Medizin 1928).

Denn wie die Bauchwand infolge ihrer Beweglichkeit bei einer Stichverletzung nachgibt und nach innen gestülpt werden kann, ist bei jungen Personen, besonders bei weiblichen mit einer — vergleichsweise geringeren – Nachgiebigkeit der Thoraxwand zu rechnen. Es sind dafür zahlreiche Beispiele in der Literatur zu finden.

Im allgemeinen kann wohl gesagt werden, daß die Differenz zwischen Stichkanal und Messerklinge die Länge von 3 cm nie überschreitet.

Nach Durchtrennung der Thoraxwand hat hier die Waffe das Zwerchfell zuerst in seinem linken absteigenden Schenkel, also seinem rein muskulösen Teil, durchbohrt. Die zweite Verletzungsstelle befindet sich in seinem sehnigen Anteil an seiner höchsten Erhebung (Centrum tendineum). Man findet in der Literatur nur wenig Fälle beschrieben, bei denen gerade dieser Anteil betroffen ist. Lacher (o. c.) stellt in seiner Arbeit 266 Fälle über Zwerchfellhernien tabellarisch zusammen, die er in 123 Kongenitale und 143 Acquirierte einteilt. Von diesen letzteren befinden sich nur 36 im sehnigen Anteil — davon 11 im Centrum tendineum — 10 von den 36 Durchtrennungen des sehnigen Anteils sind durch Stich, 1 durch Schuß erfolgt — von den 10 Stichverletzungen haben 4 das Centrum tendineum getroffen. Alle übrigen nicht durch Stich oder Schuß erfolgten Wunden des sehnigen Zwerchfellteiles sind durch sogenannte „subcutane" (Sauerbruch) Verletzungen wie Quetschung, Sturz, Verschüttung erfolgt. „Die Lücken traumatischer Natur sind erfahrungsgemäß in den Randpartien des Diaphragma zu suchen." (Schumacher: „Zur Entstehung der traumatischen Zwerchfellhernie", Arch. für klin. Chirurgie 1924.)

Ist also eine Durchtrennung des sehnigen Anteils, der infolge seiner Topographie naturgemäß Verletzungen weniger ausgesetzt ist, schon an sich selten, gewinnt sie in unserem Falle noch eine besondere Bedeutung.

Hier war nämlich der Magen durch die Lücke im sehnigen Anteil des Zwerchfells getreten.

Die Tatsache, daß Baucheingeweide durch das verletzte Zwerchfell in die Brusthöhle treten können, ist schon seit den Anfängen der Zwerchfellchirurgie bekannt. Lacher sagt in seiner Arbeit (o. c.): „...Es gibt kein Organ, mit Ausnahme des Mastdarmes und der Genitalien, das nicht wenigstens einmal in der Brusthöhle angetroffen wurde, wenn auch gewisse Organe ... häufiger eine Dislokation erfahren, wie das z. B. beim Magen der Fall ist. Von seinen 143 erworbenen Zwerchfellhernien wurde der Magen mit anderen Organen zusammen 91mal im Brustraum gefunden; 27mal war er allein in die Brusthöhle disloziert. Es folgen dann Kolon, Netz, Dünndarm, Leber, Duodenum, Pankreas, Coecum und zweimal die Niere. Bei seinen vier angeführten Verletzungen des Centrum tendineum war dreimal der Magen prolabiert. Breitner („Zwerchfellhernien", Arch. f. klin. Chirurgie 1921) gibt eine andere Reihenfolge der in den Thorax verlagerten Organe an, und zwar am häufigsten Netz, „als mobilster Eingeweideteil", dann Querkolon, dann Magen. Mueller u. Walcher („Gerichtl. und soziale Medizin", Berlin 1938) sagen: „Bei Über-

lebenden (Zwerchfellverletzten) kommt es zum Prolaps von Bauchorganen, insbesondere von Milz, Magen, Darm."

Wie auch immer die Ansicht über die Reihenfolge der dislozierten Organe sein mag, der Magen steht mit an erster Stelle.

Wie ungeheuer wichtig es ist, eine möglicherweise bei einem Trauma entstandene Zwerchfellverletzung frühzeitig zu diagnostizieren, liegt wohl auf der Hand. Und solange es eine Kenntnis von Zwerchfellverletzungen gibt, war man sich auch ihrer Bedeutung bewußt. „Die Mitverletzung des Zwerchfells bedeutet immer eine schwere Komplikation" (Barthelmé o. c.).

Die Diagnose wurde allerdings in den Anfängen dieser Kenntnis kaum je mit Sicherheit gestellt. Lacher (o. c.), als einer der ersten (er selbst gibt als erste größere Arbeit über dieses Thema die Diss. von Dreyfuß 1829 an), weist auf die Schwierigkeit der Diagnose hin, indem er den Umstand hervorhebt, daß bei den zahlreichen von ihm zusammengestellten Fällen nur siebenmal während des Lebens die Diagnose mit Wahrscheinlichkeit gestellt wurde.

Es wurden natürlich durch Erfahrung und durch das Hinzukommen neuer Untersuchungsmethoden immer mehr Anhaltspunkte für das Bestehen einer Hernia diaphragmatica gewonnen. Jedoch herrscht zu allen Zeiten und auch heute noch im allgemeinen darüber Klarheit, daß die Diagnose sehr schwierig sein kann.

1905 sagt Barthelmé (o. c.): „Die Diagnose ‚Zwerchfellverletzung' war bei der Aufnahme immer recht schwierig zu stellen", 1919 noch sagt R e h n („Operation der Zwerchfellschüsse und Defekte", Arch. f. klin. Chirurgie 1919), daß „. . . in der Mehrzahl der Fälle die Diagnose ‚Zwerchfellverletzung' nur vermutungsweise gestellt werden kann". Derselben Meinung ist Bardeleben, der in der Arbeit Breitners (o. c.) zitiert wird, in seinem Lehrbuch für Chirurgie, nämlich, daß „auch bei sorgfältigster Untersuchung die Diagnose nicht mit Sicherheit gestellt werden kann". Der Verfasser (Breitner) ist darüber anderer Ansicht und meint, daß diese Auffassung heute nicht mehr zu Recht bestünde. Er sagt, allerdings auch noch einschränkend: „Es kann im allgemeinen gesagt werden, daß die Diagnose unter Anwendung aller Hilfsmittel fast immer zu stellen ist, wenn nur an die Möglichkeit einer diaphragmatischen Hernie überhaupt gedacht wird."

Als Symptome für eine Zwerchfelldurchtrennung mit Hernie werden zu allen Zeiten und fast von allen Autoren Erscheinungen von seiten der Brust- und Bauchorgane angegeben, wenn auch je nachdem die einen oder anderen in den Vordergrund gestellt werden oder noch andere Symptome genannt werden.

Im Brustraum entsteht durch das Übertreten von Bauchorganen Verdrängung der Brustorgane, also Lungenkompression, evtl. Herzdislocation und dadurch Dyspnoe, „die selten fehlt, manchmal das einzige Zeichen der entstandenen Hernie ist" (Lacher o. c.).

Auch bei Orth („Zur Behandlung der traumat. Zwerchfellhernie", Arch. f. klin. Chirurgie 1920) setzt sich das klinische Bild aus pleuro-pulmonalen, cardialen und gastrointestinalen Symptomen zusammen.

Die Verdrängung des Herzens erzeugt Zirkulationsstörungen, Leberstauung, Dyspnoe. Objektiv treten durch diese Verdrängungen und Dislocationen auskultatorische und perkutorische Besonderheiten auf wie: abgeschwächtes oder aufgehobenes Atemgeräusch, Dämpfung auf der befallenen Seite, Verlagerung des Herzspitzenstoßes, was man aber deshalb nicht als typisch bezeichnen kann, weil sie ja auch allein durch Entstehen eines Pneu- oder Hämatothorax beobachtet werden. Alle diese Anzeichen sind aber nicht unbedingt erforderlich. „Es wird bei der Diagnosestellung eine oft trotz weitgehender Dislocation von Baucheingeweiden bestehende Symptomlosigkeit beobachtet. Die Höhe der Beschwerden ist absolut nicht parallel zu dem Volumen des verlagerten Eingeweidestückes oder der Größe des Muskeldefektes" (Schumacher 1924 o. c.).

Im Zentralblatt für die ges. Radiologie 1938 berichten Carnot und Lafitte über den Fall einer Zwerchfellhernie bei einer 73jährigen Frau, die Beschwerden in Form von Magenblutungen und blutigem Stuhl bekam. Bei der Durchleuchtung ergab sich, daß das Zwerchfell links in Höhe der zweiten (!) Rippe stand, der Magen füllte die linke Brusthöhle und war auf den Kopf gestellt. (Die Blutung war durch Arteriosklerose der Magengefäße entstanden). Die Verfasser bemerken zu diesem Fall: „Auffallend ist, wie oft allerschwerste Verlagerungen der Eingeweide keine merklichen Beschwerden machen."

Seiro Väinö (o. c.) stellt fest: „Die Läsionen des Zwerchfelles beeinflussen an und für sich den Allgemeinzustand des Patienten nicht erwähnenswert. Selten bieten sie in frischen Fällen sichere Kennzeichen dar. ... Der Nachweis eines Organ-Prolapses geschieht relativ selten."

Den Erscheinungen von seiten der Baucheingeweide wird im allgemeinen mehr Bedeutung beigemessen. Sie entstehen einmal durch Zerrung am Mesenterium der verlagerten Organe und dann durch Verschluß oder Abknickung des Darmsystems. Die Folgen sind Schmerzen im Epigastrium oder Peritonitiserscheinungen. Es werden dafür verschiedene Beispiele angeführt: Brechneigung, häufig Brechen, „das sich oft bis zum unstillbaren Erbrechen steigern kann" (Lacher o. c.). Orth (o. c.) gibt die sogenannte „Dysphagia paradoxa" an, d. i. Erbrechen gleich nach dem Essen oder Schlucken; weiter Unmöglichkeit, größere Mahlzeiten einzunehmen; — kolikartige Schmerzen und Ziehen im Unterleib (Lacher).

Seiro Väinö (o. c.) behauptet: „Im allgemeinen kann man auf eine Verletzung des Zwerchfells nur schließen, wenn eine intraperitonale

Blutung wahrgenommen wird, oder sich Peritonitis-Symptome entwickeln."

Ein besonderes Kennzeichen, das sonst nirgends in der Literatur angegeben wurde, führt Breitner (o. c.) an: „Als typisch für das verletzte Zwerchfell gilt der Schmerz in der linken Schulter, das sogenannte ‚Phrenicus-Symptom' v. Oehlecker."

In jüngerer Zeit ist man wohl der Ansicht, daß nur das Röntgenbild die nahezu sichere Feststellung einer Zwerchfellhernie ermöglicht. Orth (o.c.) glaubt zwar, daß auch die Röntgendiagnose nicht absolut sicher ist, besonders bei großen Prolapsen. Sauerbruch (Chirurgie der Brustorgane Bd. I Teil I. 1928) bestätigt auch die Schwierigkeit der klinischen Diagnose: ...„Solange die schweren Erscheinungen der Einklemmung oder hochgradigen Verwachsungen fehlen, werden solche Menschen oft jahrelang als magen- oder lungenleidend angesehen... Erst die Röntgendiagnose klärt den Sachverhalt auf."

Im Zentralblatt für Radiologie 1938 39 veröffentlichen Harrington und Kirklin eine Arbeit über „Die klin. und röntgen. Zeichen und die chirurg. Behandlung der Zwerchfellbrüche mit einem Bericht über 131 Fälle" und sagen darin ebenfalls: „Die Diagnose der Zwerchfellbrüche ist nur durch das Röntgenbild möglich. Klinisch kann zwar der Verdacht ausgesprochen werden, die endgültige Bestätigung jedoch, vor allem über den Inhalt des Bruches, ist nur durch das Röntgenbild möglich."

In der Münch. Med. Wochenschr. 1918 schildern Jehn und Naegili den sehr eindrucksvollen Fall einer Zwerchfellhernie durch Schuß, wo die Erscheinungen einer Lungenverletzung mit Spannungspneumothorax so im Vordergrund standen, daß an die Möglichkeit einer Zwerchfellhernie nicht sofort gedacht wurde. Wäre die richtige Diagnose gestellt worden, hätte man den Patienten vielleicht noch retten können.

Im Jahre 1914 wird der Infanterist Z. durch einen Schrapnellschuß in die linke Brust verwundet; die Folge ist sofortige starke Hämoptoe. Er kommt nach 15 Stunden ins Lazarett. Es besteht bei der Aufnahme Cyanose, starke Dyspnoe, Pressatmung; Kollaps. Puls 140. Einschuß: links in Höhe der zweiten Rippe innerhalb der Mammillarlinie; Ausschuß: am linken Rippenbogen, in der vorderen Axillarlinie. Die linke Thoraxseite in maximaler Inspirationsstellung, die rechte atmet forciert. Links: Atemgeräusch aufgehoben, laute Tympanie der ganzen Brustseite; Herz ist maximal nach rechts verdrängt, Spitzenstoß in rechter Mammillarlinie. Puls klein, 140. Diagnose: Lungenschuß mit schwerster Mediastinal-Verdrängung (infolge eines Spannungs-Pneumothorax). Therapie: Morphium, Kampher, Digalen, Sauer-

stoff; Punktion der linken Pleura. Man aspiriert etwas Luft, Zustand bessert sich nur wenig. Pat. stirbt noch während der Besprechung, ob bei dem schweren Zustand eine Operation gemacht werden soll. Bei der Sektion zeigt es sich, daß fast der ganze linke Brustraum den maximal geblähten, schwer gestauten Magen enthält; außerdem eine Kolonschlinge und die schwer gestaute Milz. Die Pleurakuppe enthält die maximal komprimierte luftleere Lunge, welche einen Durchschuß ihres Unterlappens zeigt. Das Mediastinum ist stark nach rechts verdrängt, die Trachea nach rechts verlagert, vor allem aber das Herz, in allen Teilen gestaut, weit über die Mittellinie hinaus verschoben. Das Zwerchfell zeigt einen 8 cm langen schlitzförmigen Riß, dicht am Herzbeutel beginnend nach vorn zu. Durch — etwas erschwertes — Herabziehen des Magens rückt das Herz wieder in seine normale Lage. Der Magen ist durch den intraabdominellen Druck, gesteigert durch die schnell einsetzende Preßatmung, in die Brusthöhle getreten. Die Folge war eine größere Raumbeengung im Thorax, dadurch weitere Steigerung der Preßatmung. Es konnten auf diese Weise so viele Eingeweide in die Brusthöhle treten. Die starke Mediastinal-Verdrängung war mit dem Leben nicht mehr vereinbar.

Die Erscheinungen einer so starken Mediastinumverdrängung sind charakteristisch für Lungenschuß mit Spannungspneumothorax; es entstand deshalb die irrtümliche Diagnose. Retrospektiv wichtig für die Diagnosestellung ist die Tatsache, daß die Punktion fast nutzlos blieb!

Sauerbruch (bei Jehn und Naegili zitiert) berichtet einen ähnlichen Fall, wo bei einem jungen Offizier durch Verschüttung eine Zwerchfellruptur zustande kam, und die Zeichen der Mediastinalverdrängung auch im Vordergrund standen. Es ist daher wichtig, bei frisch Verletzten mit den oben beschriebenen Erscheinungen an Zwerchfellverletzung zu denken und sofort zu operieren.

Die Ansicht, wie Thoraxverletzungen, durch Schuß oder Stich entstanden, zu behandeln sind, hat sich im Laufe der Zeit gewandelt. Um die Jahrhundertwende wurde eine rein konservative Therapie beobachtet, und die führenden Chirurgen Billroth, Langenbeck, König mahnten zu äußerster Zurückhaltung. Garré tritt im Jahre 1905 erstmalig etwas energischer auf. Er stellt eine Mortalität von 38 % bei konservativ behandelten Thoraxverletzungen fest. Die Todesursache war innere Verblutung oder Spannungspneumothorax. Er will daher den operativen Eingriff nur für „die abundanten Hämorrhagien in den Pleuraraum und den Spannungspneumothorax, der nicht mit der ersten Punktion beseitigt ist" reserviert wissen. Seine Einstellung blieb maßgebend auch, als 1909 Stuckey und 1911 Lawrow

(Zeidlersche Klinik, Petersburg) eine viel aktivere Behandlung für sämtliche Stich- und Schnittverletzungen des Thorax proklamierten. Lawrow (bei Seiro Väino zitiert) begründet diese Behandlungsmethode folgendermaßen: „Der Schwerpunkt der schichtweisen Erweiterung einer Thoraxverletzung liegt ja auch nicht darin, um jeden Preis eine eventuelle Wunde der Lunge zu nähen, sondern wir erweitern Verletzungen des Thorax, um in erster Linie Läsionen des Zwerchfells, des Herzens und Herzbeutels nicht zu übersehen, da nicht erkannte Verletzungen dieser Organe zu den schwersten Folgeerscheinungen führen können und eine exakte Diagnose nicht immer möglich ist."

„Einmütigkeit herrscht jedoch darüber, daß sichere Zwerchfellverletzungen operiert werden müssen" (Seiro Väinö o. c.). Wie in unsicheren Fällen vorgehen? Lenormant (bei Seiro Väinö zitiert) ist der Ansicht, „daß eine Operation vorgenommen werden muß, wenn eine Zwerchfellverletzung sehr wahrscheinlich ist".

Eine bestimmte bevorzugte Operationsmethode gibt es nicht und wird von den einzelnen Autoren zu verschiedenen Zeiten verschieden angegeben. Garré ist bei einfachen Fällen für Laparatomie, bei gangränös im Thorax liegenden Organen für die transpleurale Thorakotomie. Schumacher-Sauerbruch empfiehlt bei Frühfällen Thorakotomie.

Durch das 1904 von Sauerbruch gefundene Druckdifferenzverfahren (Überdruck) ist der operative Eingriff solcher Verletzungen sehr erleichtert und die großen, bei einer solchen Operation entstehenden Gefahrenmomente beseitigt worden. Neugebauer (o. c.) schreibt zwar 1904: „Ist das Zwerchfell verletzt, so muß dabei an einen Pneumothorax gedacht werden, welchem man ja bei der Naht, ob nun von der Brust oder Bauchhöhle her, nicht entgehen kann; derselbe ist jedoch nach den genannten Zahlen wenig gefährlich" —, v. Bergmann sieht jedoch (bei Neugebauer zitiert) „in dem akut entstandenen Pneumothorax (bei einer Operation, wo der Patient kurz nach der Eröffnung der Pleurahöhle starb) die Hauptursache des schlechten Ausganges".

Der Überdruck soll (nach Schumacher-Sauerbruch) nach erfolgter Operation noch einige Stunden bestehen bleiben.

Im vorliegenden Falle wurde die Diagnose „Zwerchfellhernie" nicht sofort gestellt, sondern die Patientin erst wegen Verdachtes auf Peritonitis operiert.

Es bestand bei der Verletzten von seiten der Brustorgane keinerlei Anhaltspunkt für den Durchtritt eines Baucheingeweideteils in den Brustraum. Die Atmung war den Umständen entsprechend nur „etwas oberflächlich" (Schmerzhemmung). Es bestand keine Dyspnoe, kein Zurückbleiben einer Thoraxhälfte. Perkutorisch und auskultatorisch war über beiden Lungen nichts Pathologisches feststellbar:

„Kein Pneumothorax festgestellt, keine Dämpfung", sondern überall „lauter Klopfschall" sowie „Vesikulär-Atmen".

Die Sondierung der beiden Brustwunden ergab einmal einen 4 cm, einmal einen 2 cm langen Stichkanal. Eine „Kommunikation mit der Brust- und Bauchhöhle" war bei beiden „nicht annehmbar".

Die Symptome von seiten des Intestinaltraktes waren nicht sehr eindrucksvoll, wenn man in Betracht zieht, daß die Patientin die ganze Zeit noch unter der Einwirkung des Schocks stand, der allein das häufigere Erbrechen zur Folge haben konnte, und daß die Magensondierung ohne Schwierigkeiten gelang!

Es muß jedoch gesagt werden, daß das immer wieder auftretende Erbrechen, das Fauligriechen des Mageninhaltes, vor allem der Schmerz im Epigastrium (Zugschmerz) nach dem oben Geschilderten an die Möglichkeit einer Zwerchfellhernie mit eventueller Einschnürung des Magens mahnte.

Bei Eröffnung der Bauchhöhle fand man den Zwerchfelldefekt im muskulösen Anteil des Diaphragma und versorgte ihn. Von der zweiten Verletzung des Zwerchfells ist in dem Operationsbericht nichts gesagt, nur, „daß der Magen nur zum Teil gesehen wurde".

Es steht außer jedem Zweifel, daß die Patientin nicht gerettet worden wäre, wenn man auch diese zweite Zwerchfelldurchtrennung und den in die Brusthöhle kollabierten Magen früher erkannt hätte; denn den geschilderten Umständen entsprechend genügt „die Gesamtheit der Befunde, um ihren Tod zu erklären; d. h. der durch den allgemeinen Schock sowie den Blutverlust, vor allem aber die beginnende Peritonitis (Leuk. Zahl 23 200!) und Pericarditis schon stark geschwächte Organismus konnte den Operationsschock nicht mehr überstehen.

Das Bemerkenswerteste an dem beschriebenen Fall ist, daß selbst an einer so großen Klinik eine Hernia diaphragmatica nicht mehr vermutet wurde, nachdem man den einen Zwerchfelldefekt schon gefunden hatte. Die außerordentliche Seltenheit einer solchen doppelten Verletzung sowie die ungewöhnliche Lokalisation des zweiten Defektes — wiederum eine Folge der besonderen Richtung des Stiches — ließen trotz allem den Gedanken an die Möglichkeit einer solchen zweiten Verletzung nicht aufkommen. Es kann abschließend nicht intensiv genug darauf hingewiesen werden, wie notwendig, ja unerläßlich bei jeder Behandlung einer Thorax-Stichverletzung die Erwägung von Weiterungen statthaben sollte, wie sie der behandelte Fall aufwies. Er zeigt mit nicht von der Hand zu weisender Deutlichkeit, wie wesentlich jeder neue Fall von Stichverletzung die Erkenntnis und die Methode der chirurgischen Behandlung zu bereichern und zu vertiefen imstande ist.

An dieser Stelle danke ich Herrn Prof. Dr. Müller-Heß für Überlassung des Themas und Herrn Oberarzt Dr. Hallermann für die mir von ihm zuteil gewordenen Anregungen.

Schrifttum

Barthelmé, Alfred: Erfahrungen über Stich- und Schußverletzungen des Thorax in der Straßburger Universitätsklinik. Diss. 1905.

Breitner, B.: Zwerchfellhernien. Arch. f. Klin. Chirurgie, 1921, Bd. 117.

Carnet, P. und Lafitte, A.: Magenblutungen und Zwerchfellhernie. Zentralblatt für die ges. Radiologie 1938, Bd. 27.

Haim, Emil: Ueber penetrierende Thoraxverletzungen. Dtsche. Zeitschrift f. Chirurgie, 1905, Bd. 79.

Harrington und Kirklin: Die klin. und röntgenol. Zeichen u. d. chirurg. Behandlung d. Zwerchfellbrüche mit einem Bericht über 131 Fälle. Zentralblatt f. d. ges. Radiologie 1938/39, Bd. 28.

Hofmann, R. v.: umgearb. von

Haberda, A.: Lehrbuch d. gerichtl. Medizin. Urb. u. Schwarzenberg, 1927.

Jehn, W. u. Naegeli, Th.: Ueber traumat. Eventration des Magens in der lk. Brusthöhle unter d. klin. Bilde d. Spannungspneumothorax. Münchener Med. Wochenschrift 1918, Bd. II.

Lacher, L.: Ueber Zwerchfellhernien. Dtsch. Arch. f. klin. Medizin, 1880, Bd. 27.

Merkel, H.: Kritisch-kasuistische Bemerkungen über Messerverletzungen. Dtsch. Zeitschrift f. d. ges. Gerichtl. Medizin, 1928, Bd. 12.

Mueller u. Walchner: Gerichtl. und Soziale Medizin, Berlin 1938.

Neugebauer, F.: Zur Chirurgie des Zwerchfells. Arch. f. klin. Chirurgie, Berlin 1904, Bd. 73.

Orth, O.: Zur Behandlung der traumat. Zwerchfellhernie. Arch. f. klin. Chirurgie 1919, Bd. 112.

Rehn, E.: Zur Operation der Zwerchfellschüsse und Defekte. Arch. f. klin. Chirurgie 1919, Bd. 112.

Sauerbruch, F.: Chirurgie der Brustorgane Bd. I, Teil 1, 1928.

Schumacher, O.: Zur Entstehung der traumat. Zwerchfellhernie. Arch. f. klin. Chirurgie 1924, Bd. 129.

Vainö, Seiro: Ueber die penetrierenden Thoraxverletzungen durch scharfe Waffen. Helsinski, 1931.

Lebenslauf

Ich wurde als Tochter des Kaufmanns Josef Hennek am 12. Mai 1909 in Ratibor O/Schl. geboren. Dort besuchte ich das Lyceum der Ursulinerinnen und die Staatliche Hoffmann-von-Fallersleben-Schule, an der ich zu Ostern 1928 das Abiturienten-Examen bestand.

Ich studierte Medizin an den Universitäten Wien, Breslau und Berlin. In Breslau legte ich im Jahre 1931 die ärztliche Vorprüfung ab und beendete im Juli 1935 das Medizinische Staatsexamen in Berlin. Das Praktikantenjahr absolvierte ich an der Inneren Abteilung des Westend-Krankenhauses, an der Städtischen Frauenklinik Charlottenburg und am Kaiserin-Auguste-Viktoria-Krankenhaus und bekam am 1. November 1936 meine Bestallung als Arzt.

Ich arbeitete anschließend als Volontär-Assistentin an der Nerven-Klinik der Charité, dann auf der Inneren Abteilung des St.-Hildegard-Krankenhauses Charlottenburg. Gleichzeitig bin ich seit meiner Approbation als nebenamtliche Fürsorgeärztin am Gesundheitsamt Berlin-Weißensee tätig. Augenblicklich bin ich Schulärztin in Bln.-Hohenschönhausen